Aus dem Senckenbergischen pathologischen Institut
der Johann-Wolfgang-Goethe-Universität zu Frankfurt a. M.
Direktor: Prof. Dr. B. Fischer-Wasels.

Ueber verdrängendes und infiltrierendes Wachstum bei Meningeomen

Inaugural-Dissertation
zur
Erlangung der zahnärztlichen Doktorwürde
der
Hohen Medizinischen Fakultät
der
Johann-Wolfgang-Goethe-Universität, Frankfurt a. M.

Vorgelegt von
WILLY SCHICK
approbierter Zahnarzt, Kelkheim im Taunus

Frankfurt am Main
im November 1935

Gedruckt mit Genehmigung der medizinischen Fakultät der Johann-Wolfgang-Goethe-Universität zu Frankfurt a. M.

Referent: Herr Priv.-Doz. Dr. H. Kalbfleisch.

Dekan: Herr Prof. Dr. W. Pfuhl.

R. UNIV. BIBLIOTHEEK LEIDEN

Inhaltsangabe.

A. Literatur über das Einwachsen eines Meningeoms — Seite

1. in den Schädelknochen 5

2. in das Gehirn 5

B. Eigener Fall.

1. Anamnese 10

2. Krankengeschichte 10

3. Sektionsbefund 12

a) makroskopisch 12

b) mikroskopisch 15

4. Zusammenfassung des Befundes . . . 20

C. Auswertung unserer Ergebnisse. 22

A. Was ist in der Literatur bekannt über das Einwachsen eines Meningeoms in umgebende Gewebe?

1. in die Schädelknochen,

2. in das Gehirn.

Seit der Mitte des vorigen Jahrhunderts findet man in der Literatur Berichte über Tumoren, die von der Dura auszugehen scheinen und die man mit verschiedenen Namen bezeichnete. Nach M. B. Schmidt liege der Keim dieser Tumoren in dem in die Dura eingewachsenen Deckendothel der Arachnoidealzotten, weshalb die Benennung „Endotheliom" als von dem Endothel ausgegangenen Geschwülsten berechtigt sei. Fischer-Wasels lehnt diese Bezeichnung jedoch ab mit der Begründung, daß man als Endotheliome nur die Tumoren bezeichnen kann, welche die charakteristischen Eigenschaften des Endothels zeigen, nämlich Bildung endothelialer Schläuche im Sinne der Blut- und Lymphkapillaren. Das Wesentliche eines Endothelioms sieht Fischer-Wasels darin, daß das Parenchym dieser Tumoren die typische Struktur der Schlauchbildung aufweist. Da in den sogenannten Endotheliomen der Hirnhäute solche Bildungen aber nicht vorhanden sind, bezeichnet Fischer-Wasels diese Tumoren nach Virchow als Psammome. In neuerer Zeit ist dann noch der von Cushing eingeführte Ausdruck „Meningeom" neben den Ausdruck Psammom getreten und verdient insofern als übergeordnete Bezeichnung benützt zu werden, als er sprachlich richtig auch die Hirnhautgeschwülste umfaßt, in denen Schichtungskugeln nicht vorkommen.

Was die Eigenschaften dieser Tumoren betrifft, so werden nach Cushing 2 Formen unterschieden, nämlich eine mehr umschriebene in Form eines Knotens wachsende und eine mehr diffus, die Hirnhäute infiltrierende. Im allgemeinen wachsen diese Geschwülste nur in den Häuten, auf die umgebenden Organe und Gewebe lediglich verdrängend wirkend, sind also als gutartig zu bezeichnen.

Außerdem gibt es manche, die man bis zu einem gewissen Grad als bösartig bezeichnen muß, in Berücksichtigung des Grundsatzes, daß ein Tumor, der das Organ, in dem er sich entwickelt, überschreitet, bösartig ist. Nun ist aus der Literatur bekannt, daß das Meningeom in 2 Nachbargewebe einwachsen und diese infiltrativ durchsetzen kann, den Schädelknochen und das Gehirn. Eine Infiltration des Schädelknochens ist in fast 25% aller in der Literatur beschriebenen Fällen erwähnt, wogegen von einer Beteiligung des Gehirns kaum die Rede ist (siehe später). Auch nach der Metastasenbildung beurteilt man den Charakter der Tumoren. Taylor hat die wenigen aus der Literatur bekannten Fälle nach dieser Richtung hin zusammengestellt; er fand einen Bericht von Purves-Stewart, in welchem ein Meningeom der Falx Metastasen in der Lunge gebildet hatte, sowie einen Bericht von Towne, wo wahrscheinlich ein Meningeom der Falx Metastasen in der

Glandula carotis machte. Endlich erwähnt Bernstein in einem seiner Fälle neben infiltrativem Einwachsen ins Hirngewebe „auch isolierte regionäre Metastasen'.

Ueber die Infiltration des Schädelknochens durch ein Dura-Meningeom findet man in der Literatur Berichte, denen zufolge sich die Veränderungen äußern in Verdickungen oder Zerstörungen des Schädels, in Umbildung des Knochenmarks und der Gefäße. Jedoch gingen die Autoren, die zuerst diese Fälle beschrieben (Spiller und Brissaud-Lereboullet) nicht auf die histologische Untersuchung des durch die Tumorinfiltration veränderten Schädelknochens ein, sondern begnügten sich lediglich mit der Feststellung, daß der Knochen verdickt, in manchen Fällen verdichtet war.

Die ersten näheren Angaben über Schädelknochenveränderungen bei Meningeomen liegen von Barling und Leith vor. Sie untersuchten erstmals den Tumor, den sie als „Sarkom von endothelialem Typ" diagnostizierten, sowie den veränderten Knochen histologisch. Die zentral verdickte Knochenscheibe zeigte eine vollständige Zerstörung der Lamina interna durch den Tumor. Das Tumorgewebe durchsetzte die Diploe-Räume und drang sogar bis zur äußeren Tafel vor. In der Peripherie des Knochens waren die Diploe-Räume stark vergrößert und mit zahlreichen Blutgefäßen durchsetzt. Für diese Porosität des Knochens machten sie den durch die starke Anhäufung von Tumorzellen in den Markräumen entstehenden Druck verantwortlich. Die gleiche Ansicht für diese Erscheinung vertritt auch Kolodny. Die Tumorzellen zeigten hier in den Markräumen dieselbe Struktur, wie im Tumor selbst. Die genannten Autoren erklärten sich an Hand des histologischen Bildes die Knocheninfiltration von der Dura aufsteigend und zwar entlang den Scheiden der Blutgefäße, ohne jedoch auf die Frage einzugehen, ob der neue Knochen vom Tumor selbst gebildet wird oder aus dem alten Knochen herauswächst. Cushing fand in seinen Untersuchungen über Meningeome, daß diese Tumoren gegenüber dem Schädelknochen ein verschiedenes Verhalten zeigten. In manchen Fällen stellte er als einzige Veränderung eine Erweiterung der Diploevenen fest, einer Erscheinung, deren Vorhandensein im Röntgenbild Elsberg und Schwartz großen diagnostischen Wert beilegen, oder aber es bestand eine starke Rarefizierung des Knochens. Andererseits wiederum zeigte sich eine Entwicklung starker Hyperostosen, deren zentraler Teil nach Zerstörung des Knochens von Tumorzellen vollständig eingenommen war. Er teilt der Form nach diese Tumoren ein in knotenförmige und rasenförmige und schreibt besonders letzteren eine große Neigung zu, den Knochen zu infiltrieren. Er erklärt sich die Entstehung der Hyperostosen dadurch, daß es nach dem Eindringen von Tumorzellen in die Knochenkanälchen zu einer Reizung des Knochens kommt mit osteoblastischer Proliferation, durch die dann die Hyperostose hervorgerufen wird. Er macht also ihre Entstehung abhängig von dem Vorhandensein von Tumorzellen im Knochen, eine Auffassung, der sich auch Penfield anschließt.

Daß der neue Knochen nicht von Tumorzellen gebildet wird, sondern aus dem alten entsteht, sagt auch Phemister. Er stützt sich zur Begründung dieser Ansicht auf die Tatsache, daß im Falle einer osteogenetischen Eigenschaft der Tumorzellen eine Verknöcherung des extrakraniellen sowie des intrakraniellen Teils des Tumors erfolgen müßte. Er bezeichnet den neuen Knochen als „ossifiziertes Stroma" des eindringenden Meningeoms und erklärt zusammenfassend: „Die Hyperostosenbildung ist anzusehen als eine osteoblastische Neubildung, hervorgerufen durch das Eindringen einer mesoblastischen Geschwulst, wobei die Infiltration begünstigt wird durch die Erweiterung und Vermehrung der vaskulären Verbindungen zwischen Dura und Knochen". In diesem Zusammenhang erwähnt er auch eine Prostatacarcinom-Metastase, die in einem Femur Knochenneubildung verursacht hatte und sagt, daß auch in diesem Fall der neue Knochen aus dem alten entstanden ist und nicht aus den Carcinomzellen.

Kolodny macht die Entstehung der Hyperostosen nicht abhängig von dem Vorhandensein von Tumorzellen im Knochen, sondern von der Veränderung der Gefäße. Er sieht in der Erweiterung der Venen des über dem Tumor liegenden Teiles des Schädeldaches den Anreiz zur Knochenneubildung.

Neben dieser Hyperostosenbildung bei Meningeomen sind aber auch Fälle bekannt, in denen es zu einer Zerstörung des anliegenden Schädelknochens kommt. So berichtet Cushing in einem seiner Fälle von starkem Knochenabbau. Auch Phemister führt einen Fall von Andrews an, in dem der Knochen beim Eindringen des Meningeoms zunächst mit einer Hyperostosenbildung reagierte; anschließend trat aber eine Zerstörung des alten wie des neuen Knochens ein, so daß der Tumor den Schädel schließlich in breiten Zügen durchsetzte. Ebenso berichten Davis und Vorris über ein Meningeom, welches eine Zerstörung des Schädeldaches zur Folge hatte, ohne auch nur kleinste Ansätze von Knochenproliferation zu zeigen und das histologisch große Aehnlichkeit mit einem malignen Tumor hatte. Einen Vergleich zwischen Meningeomen und malignen Tumoren (periostalen Sarkomen und Prostatacarcinom-Metastasen) stellte vorher schon Taylor an. Er stellte fest, daß in allen Fällen das mikroskopische Aussehen des Knochens eine gewisse Identität aufwies, ja daß sogar in den Fällen von Meningeomen und periostalen Sarkomen eine Aehnlichkeit in den anatomischen und skiagraphischen Erscheinungen bestand.

Neben dieser Knochenbildung und Knochenzerstörung sollen die Meningeome auch befähigt sein, elastisches Gewebe zu bilden. So wies Mallory elastisches Gewebe in diesen Tumoren nach, welches aber nach seiner Ansicht nicht im Tumor selbst gebildet wurde, sondern von der Dura aus entlang den Blutgefäßen oder durch das Stroma in den Knochen aufstieg. Dies schließt van Wagenen in seinem Falle aus; er fand dicke elastische Fasern in einiger Entfernung von der duralen Befestigung des Tumors, an Stellen, an denen das Stroma sehr spärlich ausgebildet und ein

Aufsteigen von der Dura nicht möglich war. Die Fasern lagen zwischen den spindeligen flachen Tumorzellen. Schon 1904 fand Fischer-Wasels in Meningeomen Elastin als breiten Mantel um Endothelrohre liegend. Mit der Elastinfärbung wies er nach, daß die Gefäßlumina mit dicken elastischen Fasern und Körnchen umgeben waren und daß bei Obliteration von Gefäßen ein dicker Elastinstrang übrig blieb, der im Querschnitt den Eindruck einer Elastinkugel machte.

In neuerer Zeit erschienen 3 Arbeiten über Meningeome mit Schädelknochenveränderungen von Wienbeck, von Bernstein und von Olivecrona. Ersterer fand in seinen Fällen eine Durchwucherung der äußeren und inneren Tafel des Schädeldaches durch Tumorgewebe, ebenso eine Verwischung der Struktur der Diploe. Die histologische Untersuchung im Randgebiet der Hyperostose zeigte Ueberfüllung der Blutgefäße sowie Ersatz des Fettmarkes durch ein fibröses Gewebe. Zwischen die Knochenmarksräume war Tumorgewebe eingestreut. Nach dem zentralen Teil des veränderten Knochens zu fand er das Gebiet der Diploe von spongiösem Knochen eingenommen, welcher auch in der äußeren und der inneren Tafel vorherrschte. Von diesen beiden Schichten aus war die Ablagerung der neuen Knochenmassen erfolgt, aufgebaut aus lamellösem Knochengewebe und durchsetzt von Tumorgewebszügen. Im Mittelpunkt der Hyperostose beschrieb er Zerstörung der Lamina interna, des von ihr neugebildeten Knochens, sowie der der Diploe angehörenden Knochenbälkchen. Er erklärt zusammenfassend die Schädelknochenveränderungen über Meningeomen als Folge eines „Phlegmasiezustandes des Knochenmarks“ (im Anschluß an Pommer), der ausgelöst wird durch Einwucherung von Tumorgewebe in den Knochen.

Bernstein widerspricht in seinem Bericht der Auffassung von Barling und Leith, nach deren Meinung das Tumorgewebe entlang den Gefäßscheiden in den Knochen wächst, wenn er sagt, daß der Tumor in dem Bindegewebe, mit dem er die von der Dura aufsteigenden Gefäßkanäle reichlich ausgestattet fand, in den Knochen gelangt. Seiner Ansicht nach besteht das erste Anzeichen des osteoblastischen Charakters dieser Tumoren in der Bildung eines Osteophyts, das an der Lamina interna entsteht, sobald Tumorgewebe an diese gelangt. Auch die Auffassung Kolodny's, wonach die Porosität des Knochens durch Anhäufung von Tumorzellen hervorgerufen wird, teilt er nicht. Er will im Gegenteil festgestellt haben, daß der Knochen infolge der Tumorinfiltration immer dichter wird. Bezüglich der Frage nach dem Knochenbildner in diesen Tumoren, führt er einen seiner Fälle an, in dem das Tumorgewebe aus sich heraus „kalkige Gebilde hervorgebracht hat, die allerdings an der Grenze dessen stehen, was man noch als Knochengewebe bezeichnen darf.“ Trotzdem sagt er weiter, „unterliegt es keinem Zweifel, daß in unserem osteoblastischen Meningeom der Konvexität die Knochenbildung nicht auf der Grundlage des Geschwulstgewebes, sondern des Periostes und des Fasermarks, manchmal deutlich unter Ausbildung von Osteoblasten vor sich gegangen ist.“

Die Frage nach dem eigentlichen Knochenbildner bei Meningeomen behandelt auch Olivecrona in seiner Arbeit. Er erwähnt einmal die Ansicht Penfield's und Phemister's, wonach die Neubildung abhängig ist vom Einwachsen des Tumors, der als Wachstumsreiz wirkt, sowie andererseits die Meinung Kolodny's, welcher in der Stauung der Knochenvenen Anlaß zur Knochenneubildung sieht mit darauffolgendem Einwachsen des Tumors in den Knochen, eine Auffassung, die auch scheinbar von Spiller bestätigt wird, der in einem Fall erhebliche Knochenverdickung ohne Tumorinfiltration sah. Dies stellt nach Olivecrona nur eine Ausnahme dar; denn fast immer, in seinem eigenen Material sogar regelmäßig, ist im verdickten Knochen Tumor zu finden. Er führt einen seiner Fälle an, wo der intrakranielle Tumor nur aus einem dünnen Durabelag bestand, der Knochen des Keilbeines jedoch um ein Vielfaches durch den Tumor verdickt war. Hier kann nach seiner Ansicht keine Stauung der Knochenvenen durch den Duratumor vorgegangen sein oder aber sie könnte höchstens eine ganz geringe Rolle gespielt haben. Er folgert daraus, daß die Knochenverdickung anzusehen ist als Folge des Wachstumsreizes, den der einwachsende Tumor auf den Knochen ausübt; die Stauung in den Knochenvenen ist jedoch von untergeordneter Bedeutung. Er nimmt also einen vermittelnden Standpunkt ein. Eine dritte Auffassung noch, wonach die Tumorzellen selbst befähigt seien, Knochen zu bilden, wird allgemein abgelehnt.

Ueber das Einwachsen eines Meningeoms in das Gehirn ist in der Literatur außer einer Erwähnung von Oberling und von Purves-Stewart wenig bekannt. Noch Wienbeck schildert 1932 in seiner Arbeit die Meningeome als gegen die Gehirnsubstanz gut abgegrenzt und betont das gleiche Ergebnis aus seinen Literaturstudien. Lediglich Bernstein hat in neuerer Zeit in einem Fall Einwachsen des Tumors in das Gehirn festgestellt (Fall 2 seiner Arbeit), ohne aber weiter auf diesen seltenen Befund einzugehen. Ebenso sagt Olivecrona in der oben erwähnten Arbeit, daß die Meningeome im Gehirn lediglich Verdrängungserscheinungen verursachen und „es fast nie infiltrieren". „Infiltration des Gehirns kommt nur bei gewissen, sehr seltenen Typen von bösartigen Meningeomen vor." Wichtig ist im Hinblick auf unsere eigenen Befunde, daß er in einzelnen seiner untersuchten Fälle zystische Bildungen im Gehirn fand; so waren in seinem Falle 14 zahlreiche kleine zystische Erweichungen vorhanden, im Fall 23 fand er sogar eine mandarinengroße Zyste.

B. Eigener Fall.

1. Anamnese.

Am 26. Februar 1931 wurde die 60jährige K. S. wegen eines Diabetes mellitus in die Medizinische Klinik des Städtischen Krankenhauses zu Frankfurt am Main eingeliefert.

Die Eltern der Patientin sind beide tot. Der Vater starb an Schlaganfall, die Mutter an Krebs. Von den neun Geschwistern sind 2 gestorben, ein Bruder leidet an Zucker.

Sie selbst hatte in ihren Kinderjahren Masern und Scharlach. In der Kriegszeit wurde sie ab und zu von epileptischen Krämpfen befallen. Diese hörten vollständig auf, bis im September 1930 ein neuer Anfall auftrat. Er unterschied sich jedoch von den früheren dadurch, daß in seinem Verlauf die Patientin von einer etwa 10 Minuten anhaltenden Bewußtlosigkeit befallen wurde. Nach dem Erwachen konnte sie sich genau an den Vorgang erinnern. Sie bemerkte nie Schwächegefühl oder Kribbeln in Händen und Füßen. Zu dieser Zeit stellte sich bei ihr starkes Durstgefühl ein. Sie klagte öfters über Hautjucken. Seit kurzer Zeit erfolgte des Nachts spontanes Urinlassen. Als im Januar 1931 neue Anfälle auftraten, stellte der untersuchende Arzt Diabetes mellitus fest und wies die Patientin in die Klinik ein.

2. Krankengeschichte.

Die Patientin wird als eine kleine, adipöse Frau mit gutem Allgemeinzustand und mäßig entwickelter Muskulatur geschildert.

Kopf und Hals: Kopf nirgends druck- und klopfempfindlich. Die Pupillen reagieren prompt auf L und C. Die Zunge ist feucht und etwas belegt. Die Tonsillen etwas vergrößert, der Rachen leicht gerötet. Der Hals ist kurz, keine Struma.

Thorax: Kurzer gutgewölbter Thorax. Lungengrenzen: Spitze links 8, rechts 7 cm. Vorn 6,5 cm, 4. ICR. hinten links 5, rechts 6,5 BWD. Sonorer Klopfschall. Vesikularatmen.

Herz: MR = 2,5 cm, ML = 10,5 cm. Puls regelmäßig, gut gefüllt. Reine Töne.

Leib: Weich: keine pathol. Resistenzen. Leber nicht vergrößert. Milz nicht palpabel. Bauchdeckenreflex gut auslösbar.

Extremitäten: Frei beweglich.

Nervensystem: Keine pathol. Reflexe. Keinerlei Ausfallserscheinungen seitens der Hirnnerven.

Verlauf:

9. März: Die Patientin ist jetzt bei ungefähr 120 mg% praktisch zuckerfrei, nur wechselnd geringe Ausscheidung. Es soll jetzt bei salzfreier Kost und Digitalis die Toleranz geprüft werden.

13. März: Bei gleichbleibender Kohlehydratzufuhr ging durch Digitalis der Blutzucker von 160 mg% auf 133 mg% herab.

20. März: Bei 120 gr Kohlehydratzufuhr Urin zuckerfrei, Blutzucker 150 mg%.

Im Verlauf der Diabetesbehandlung wurde eine Geschwulst im Kopf festgestellt. Die Schädelaufnahme in 2 Ebenen ergab folgendes: Auf der Aufnahme im **frontalen** Durchmesser erkennt man in Höhe des Schläfenbeins eine etwa hühnereigroße, mäßig intensive Verschattung, die am unteren Rand an Intensität zunimmt. Auf der Aufnahme im **occipitalen** Durchmesser kommt der oben beschriebene Schatten in die linke Schädelhälfte zu liegen. Sella turcica o. B.

Röntgendiagnose: Ein etwa hühnereigroßer, zur Verkalkung neigender Prozeß in der linken Schädelhälfte etwa in Höhe des Scheitelbeines, der sowohl für einen von der Tabula int., als auch vom Gehirn selbst ausgehenden Tumor sprechen kann. Zur Klärung der Diagnose und der genaueren Lokalisation sind stereoskopische Aufnahmen unbedingt notwendig.

Die Patientin verläßt auf eigenen Wunsch die Klinik.

Einige Zeit nach ihrer Entlassung traten in Abständen von 14 Tagen bis 8 Wochen wieder Anfälle auf. Diese beginnen mit Kopfschütteln und Verziehen des Gesichtes. Nachdem dies 10 Minuten lang anhält, bleibt die Patientin anschließend eine halbe Stunde bewußtlos. Im weiteren Verlauf hat sie dann immer über starke Kopfschmerzen zu klagen. Bei den Anfällen erfolgte kein Urinabgang, keine retrograde Amnesie und kein Zungenbiß. Im September 1934 klagte sie beim Essen über starke Kopfschmerzen und erbrach. Danach fiel der Schwester der Patientin auf, daß Urin und Stuhl unwillkürlich weggingen, außerdem konnte sie nicht mehr richtig gehen. Nach weiteren 14 Tagen konnte die Patientin die rechte Körperhälfte nicht mehr bewegen, und nicht mehr sprechen. Seitdem liegt sie dauernd im Bett. Wegen mangelnder Pflege wurde sie wiederum am 14. 12. 34 in die Klinik eingeliefert. Sie befand sich in einem recht mäßigen Allgemeinzustand. Sie ist noch ansprechbar, versteht aber kaum mehr. Es besteht eine linksseitige Klopfempfindlichkeit des Schädels. In der Mitte des linken Scheitelbeines befindet sich eine markstückgroße, etwa 1 cm hohe beulenartige Vorwölbung am Knochen. Leichte Facialisschwäche rechts. Der rechte Arm und das rechte Bein werden in Ellbogen- und Kniegelenk rechtwinklig gebeugt gehalten. Links besteht keine dauernde Zwangshaltung. Nach Ueberwindung der besonders rechts starken Spasmen der Muskulatur sind alle Gelenke frei beweglich, rechts allerdings unter Schmerzäußerung. Außerdem besteht eine motorische und sensorische Aphasie.

Am Tage nach der Einlieferung wurde eine Schädelübersichtsaufnahme gemacht, welche im Gebiet des linken Stirn- und Scheitelbeines einen Bezirk von Kleinapfelgröße zeigt, in dessen unterem Anteil vermehrte Sklerosierungen sichtbar sind, während sein Inneres Aufhellungsbezirke erkennen läßt. In

diesem Gebiet sind eigentümlich geschlängelte Gefäße sichtbar, während der Sinus sphenoparietalis nur eine mäßige Schlängelung erkennen läßt. Die Umgrenzung dieses Gebietes ist verhältnismäßig erkennbar, dagegen zeigt sich eine deutliche Atrophie des Dorsum sellae. Auch im hinteren Anteil des Scheitelbeines sind eigentümlich geschlängelte Gefäße zu erkennen.

Röntgendiagnose: Es dürfte sich am ehesten um ein Meningeom in der linken Schädelhälfte handeln, das sowohl im Gebiet des Stirn- und Scheitelbeines und der dazugehörigen Gehirnpartien gelegen ist. Die Größe der Destruktionsprozesse am Knochen hat sich gegenüber den Aufnahmen von 1931 nicht verändert, dagegen hat der Hirndruck wesentlich zugenommen, was zu einer Atrophie des Dorsum sellae geführt hat.

In der vorgenommenen neurologischen Untersuchung werden die spastischen Erscheinungen durch Druck des Tumors auf die Hirnschenkel und die Brücke erklärt. Eine Entfernung des Tumors wird vorgeschlagen, jedoch wird der operative Eingriff von den Angehörigen der Patientin abgelehnt. Letztere zeigt immer noch die gleiche Teilnahmslosigkeit, sie gibt auf Fragen keine Antwort. Urin und Stuhl gehen unwillkürlich ab.

15. Januar 1935: Befinden unverändert, Pulsanstieg auf 130. Temperatur 38°. Im Urinsediment befinden sich massenhaft Leukocyten und Epithelien. Blutzucker 142 mg%.

21. Januar 1935: Befinden ist unverändert. Puls bis 140. Temperatur um 38°. Dämpfung über dem rechten Unterlappen. Zeitweise beantwortet die Patientin einfache Fragen mit Ja oder Nein, meist ist sie jedoch nicht ansprechbar. Nun wird von den Verwandten die Einwilligung zu einem operativen Eingriff gegeben. Eine Verlegung in die Chirurgische Klinik ist jedoch wegen der Temperatursteigerung jetzt nicht möglich.

27. Januar 1935: Befinden verschlechtert sich. In den Abendstunden tritt der Tod ein.

Klinische Diagnose:

Diabetes mellitus. Bronchopneumonie. Meningeom im Bereich des linken Stirn- und Scheitelhirns.

3. Sektionsbefund.

a) makroskopisch:

Obduktion (S. 144/35) am 29. Januar 1935 im Senckenbergischen pathologischen Institut der Universität Frankfurt a. M.

Sektionsbericht: Leiche eines Weibes von etwa 60 Jahren von zierlichem Körperbau, mittlerem Ernährungszustand und abnormer Kleinheit. Die Hautfarbe ist weißgelb. In der Haut der abhängigen Partien sieht man Totenflecke. Totenstarre ist vorhanden. Die äußeren Körperöffnungen sind trocken. Die Pupillen sind mittelweit und rund, die Cornea ist getrübt. Der

Thorax ist flach gewölbt; die Mammae mittelgroß, der Bauch steht in Höhe des Thorax. Die Analöffnung ist trocken.

Die Kopfschwarte ist von blaßgelber Farbe. Das Schädeldach ist mittelschwer, Diploe ist ausgedehnt vorhanden. An der Innenfläche sieht man tiefe Furchen durch die Arteriae und Venae meningeae mediae. Im linken Stirn- und Scheitelbein mit dem Zentrum über der Kranznaht wölbt sich an der Außenfläche ein Tumor vor von 2,6 cm Durchmesser und 1 cm Höhe. Der Tumor ist von fester aber nicht knöcherner Konsistenz, in der Umgebung ist die Tabula externa leicht gerötet und erhaben. Dieser Knoten ist mit der Innenfläche der Kopfschwarte auf ungefähr 1,5 cm verwachsen und reißt beim Abnehmen der Schwarte vom Knochen ab. Auf der Innenseite besitzt der Tumor einen Durchmesser von 3 cm, reicht durch ein entsprechendes Loch in der Dura mater unter dieselbe und reißt bei Abnahme des Schädels ab.

Die Dura ist über dem Stirnhirn links weniger als rechts runzelig und abhebbar, von grauroter Farbe und mäßigem Blutgehalt. Im Sinus longitudinalis sind wenige Cruorgerinnsel. Die Innenfläche der rechten Durahälfte ist weiß und feucht. Die Sinus der Schädelbasis enthalten flüssiges Blut bis auf den linken Sinus sigmoideus, in dem sich ein gemischter Thrombus befindet, der bis in die Vena jugularis interna reicht. In der linken hinteren Schädelgrube neben der Mittellinie, dicht unter dem Tentorium befindet sich eine hernienartige Ausstülpung von etwa 1 cm Durchmesser und 0,5 cm Tiefe. In diesem Knochenloch liegt eine Ausstülpung des hinteren Poles der linken Kleinhirnhälfte, die dort festgewachsen ist. Die Durainnenfläche links um das beschriebene Loch herum ist in 2 bis 3 cm Ausdehnung verwachsen, mit einer Geschwulst, die sich einige Millimeter weit über die Gehirnoberfläche hervorwölbt. Nach unten und vorn zu hängt diese Geschwulst an ihrem Rande etwas pilzförmig über. Die Konsistenz dieses glatten Tumors ist derb, die Farbe graurötlich. Der Sitz ist im linken Stirnlappen und reicht nach hinten bis an die vordere Zentralwindung, die er in ihrem unteren Abschnitt auch noch einnimmt. Im übrigen ist die weiche Hirnhaut beider Hemisphaeren zart, die linke Hemisphaere etwas umfangreicher als die rechte, die Hirnwindungen links etwas stärker abgeflacht als rechts. Die Arterien der Basis sind mittelweit und von dünner Wand, sie enthalten Gerinnsel. Die Knochen der Schädelbasis sind auffallend dünn.

Auf Frontalschnitten durch das gehärtete Gehirn:

Der von außen gesehene Tumor reicht verschieden weit in die linke Großhirnhemisphaere hinein **(Abb. 1).** Er ist fast nirgends aus der Grube im Gehirn, in der er liegt, herauszuschälen. Dies ist nur möglich in seinen vorderen Abschnitten. Sonst überall reißt beim Versuch das Hirngewebe einige Millimeter weit vom Tumor entfernt ein. Die Rinde in diesem Gebiet ist überall noch zu erkennen, doch ist ihre Kontur nach dem Tumor zu unscharf, so daß sich das helle Graugelb der Rinde mit dem Grau des Tumors mischt. Meist ist die Rinde verschmälert, an anderen Stellen er-

scheint sie etwas verbreitert. In der grauen und weißen Substanz am Tumorrande, 2 bis 4 mm von diesem entfernt bleibend, finden sich in Höhe der mittleren und hinteren Tumorabschnitte Zysten mit spiegelnder Wand bis zu 12,8 mm Durchmesser. Auf den Frontalschnitten durch den Tumor zeigen sich ausgedehnte Verdrängungserscheinungen, dergestalt, daß der Balken im Tumorbereich nicht horizontal verläuft, sondern in seiner linken Hälfte nach abwärts, in seiner rechten nach aufwärts gedrängt ist. Die unterste linke mediale Frontalwindung ist nach rechts hin verdrängt, wodurch auch der Sulcus sagittalis diesen Knick nach rechts hin besitzt. Der linke Linsenkern ist nach ventralwärts verdrängt, die Vorderhörner sind beiderseits zu einem schmalen Spalt verengt, das Septum pellucidum ist in seinen dorsalen Abschnitten nach rechts verlagert. Diese Veränderungen hören, wo der Tumor nach hinten aufhört, ebenfalls schnell auf; doch ist namentlich die Balkenverdrängung nach hinten zu bis über die Massa intermedia hinaus festzustellen. In den hinteren Abschnitten des linken Scheitellappens, den angrenzenden Abschnitten des linken Schläfenlappens und des Hinterhauptlappens finden sich die Rindenbezirke grobwulstig verdickt und zeigen eine Schnittfläche, die zahlreiche frisch rote, zum großen Teil konfluierte Fleckchen zwischen der noch sichtbaren grauen Substanz erkennen lassen.

Brust: Nach Abnahme des Sternums sieht man die Lungen, wenig kollabiert. Sie berühren sich in der Mittellinie. Im Mediastinum ist reichlich Fettgewebe. Beide Lungen liegen frei in der Pleurahöhle, in der sich sonst kein Inhalt befindet. Im Herzbeutel sind wenige Tropfen klarer Flüssigkeit. Das Herz ist etwas größer als die Leichenfaust. Die Herzbeutelblätter sind glatt und spiegelnd. Das subpericardiale Fettgewebe ist gut entwickelt. Im rechten Ventrikel findet sich Fibrin- und Cruorgerinnsel.

Die Herzhöhlen sind leicht erweitert. Das Foramen ovale ist unter seinem vorderen Rande in Bleistiftdicke offen. Die Herzklappen sind zart. Die Dicke der Muskulatur der rechten Kammer beträgt 3 mm, die der linken 5 bis 6 mm. Das Herzfleisch ist graurötlich. Die Coronararterien sind weit, mit zarter Wand. Die Aorta ascendens von glatter Innenfläche. Die Lungen sind von flüssigkeitsarmer, mäßig blutreicher, lufthaltiger Schnittfläche. Im rechten Unterlappen finden sich rundliche luftleere graurote Bezirke. Die Arterie ist mittelweit. In einem doppelstricknadeldicken Ast der rechten befindet sich ein grauroter, der Wand nicht anhaftender Blutpfropf. Die Bronchien sind mittelweit, von blaßrötlicher Schleimhaut.

Das lymphatische Gewebe des Rachens ist wenig entwickelt. Die Schleimhäute von Luftröhre und Speiseröhre sind zart und von blaßgelber Farbe. Die Brustaorta und die großen Halsarterien haben glatte Wand.

Bauch: Nach Eröffnung des Bauchraumes sieht man nur Darmschlingen, die zum Teil von dem fettreichen großen Netz bedeckt sind. Die Serosablätter sind glatt und spiegelnd. Der Appendix ist frei. Zwerchfellstand rechts: 4. Rippe, links 4. ICR.

Im Dünndarm befindet sich gelber Chymus, im Dickdarm geformter Kot. Die Schleimhaut des ganzen Darmes ist von blaßgelber Farbe und überall dünn. Im Magen ebenso im Duodenum gelbgrüne Flüssigkeit, die Schleimhäute sind von blaßrötlicher Farbe. Die Gallenwege sind durchgängig. Das Pankreas ist schmal, derb; die Schnittfläche ist kleinlappig, gelbrötlich. Der Ductus pankreaticus ist eng, die Milz ist mittelgroß, weich, die Kapsel dünn. Die Schnittfläche braunrot, läßt dünne Trabekel und Gefäßwände, aber keine Lymphknötchen erkennen. Von der Schnittfläche läßt sich nur wenig Pulpa abstreifen. Die Nebennieren sind klein und von goldgelber Rinde. Die Vena cava inferior enthält flüssiges Blut. Die Nieren sind mittelgroß, ihre Oberfläche ist glatt, ihre Schnittfläche rotbräunlich. Die Nierenbecken und Ureteren sind eng, mit glatter Schleimhaut

Die Gallenblase ist verkleinert, ihre Wand verdickt, die Schleimhaut hellgelb, sie enthält einige Konkremente. Der Eingang in den Ductus zysticus ist äußerst eng. Die Leber ist klein, ihre Schnittfläche gelbrötlich, ohne Läppchenzeichnung. Die Rectumschleimhaut ist gelbrötlich. Die Harnblase ist mittelweit, von gelbgrauer Schleimhaut, in der sich zahlreiche rotblaue Flecke befinden. Die Scheide ist weit und glatt; der Uterus klein. Der Hinterwand der Corpusschleimhaut sitzt ein erbsengroßer Polyp auf. Die Tuben sind eng, die Ovarien bohnengroß. Die Oberschenkelvenen enthalten flüssiges Blut.

Anatomische Diagnose:

Meningeom über dem linken Stirnhirn mit Durchwachsung des linken Stirn-Scheitelbeins und Eingewachsensein in den linken Stirnlappen. **Rote Erweichung im linken Scheitel-Hinterhauptlappen. Zeichen erhöhten Hirndrucks** am Gehirn wie auch am Knochen in Gestalt von Rarefizierung der Sella turcica, Kleinhirnhernie in der linken hinteren Schädelgrube und allgemeine Verdünnung der gesamten Schädelbasis. Lungenembolie im linken Unterlappen. **Bronchopneumonie** im rechten Unterlappen, Schrumpfgallenblase mit Konkrementen. Chronische Zystitis. Uteruscorpus-Polyp. Offenes Foramen ovale.

b) mikroskopisch.

Aus Tumor und Dura.

Die Hauptmasse des Gewebes setzt sich zusammen aus kurzen, dicken, hyalinen Balken, die, wo sie längs getroffen sind, deutlich aus dichtest gelagerten, nach van Gieson sich rot färbenden Fibrillen bestehen, zwischen die spärlich schmale Spindelkerne eingelagert sind. Zusammen mit diesen Balken kommen zahlreiche Schnitte durch geschichtete Scheiben vor, die aus der gleichen sich ebenso färbenden Masse, wie die anderen Balken bestehen. Auch in ihnen sind Kerne festzustellen, die gemäß der Krümmung der Schichten gebogen sind. Die zentralen Abschnitte, seltener der längs getroffenen Balken, häufiger der Scheiben zeigen Kalkeinlagerungen. Oft

ist es so, daß eine geschichtete Kalkkugel zu erkennen ist, um die herum ein mehr oder weniger breiter, nicht verkalkter Saum besteht. Oder aber die Scheiben sind nicht solid, sondern bestehen aus hyalinen Lamellen, zwischen denen schmale, leere Lücken vorhanden sind. In diesen lamellösen Scheiben sind die Spindelkerne reichlicher als in den soliden. Endlich wird häufig der Befund erhoben, daß im Zentrum einer lamellösen Scheibe eine Kapillare vorhanden ist mit Endothel und nach außen davon ein feiner hyaliner Ring, auf den meist eine Lücke folgt, worauf ein neuer hyaliner Ring das Ganze umschließt. Im Lumen der Kapillaren sind wohlerhaltene Erythrocyten vorhanden.

Zwischen diesen soeben beschriebenen Gewebsbestandteilen finden sich auch mehr zellige. Ihre Ausdehnung ist sehr wechselnd. Sie sind in den zentralen Teilen des Tumors spärlicher entwickelt als nach der Dura und dem Gehirn zu. Sie bestehen aus meist kurz-spindeligen, plumpen Kernen mit abgerundeten Enden und einem zarten Chromatingerüst. Die Kerne liegen in einer faserigen, sich nach van Gieson blaßgelb färbenden Grundsubstanz. Die Fasern und Zellen laufen parallel gebündelt, verflechten sich vielfach und bilden stellenweise geschichtete Kugeln.

Diese Schichtungskugeln finden sich in wechselnder Häufigkeit. Auch bei ihnen sieht man oft das Bild, daß ein solider zentraler geschichteter Teil von einer leeren Spalte umgrenzt ist, an die sich nach außen eine meist zarte Faserkernhülle anschließt.

Im allgemeinen sieht man reichlich Kapillaren, die erweitert sind. Wo viel hyaline Masse ist, sind sie spärlicher, als da, wo der Tumor zellreicher ist. Im Bereich des zellreichen Tumors ist das Bild so, daß die Kerne reichlich vorhanden sind, im Ganzen genommen vielleicht mehr Masse einnehmen als die Fasern. Nach der Dura zu schiebt sich zellreicher Tumor mit zarten Zügen zwischen die inneren Lamellen der Dura hinein, wobei die Duralamellen mit der Richtung der Faserzüge einen spitzen Winkel bilden. Es reichen schmale Duravorsprünge in die zelligen Tumormassen hinein.

An der Stelle, wo der Tumor breit die Dura durchbricht, sieht man in Schnitten die zellreiche Form des Tumors an die Dura angrenzen. Diese hört hier scharf auf; zahlreiche schmale Tumorzüge reichen einige Millimeter weit zwischen die zwei Hauptschichten der Dura hinein, um dann schon aufzuhören. Auch hier an der Unterbrechungsstelle reichen in die Tumormasse einige schmale Durazüge der inneren Lamelle hinein. Es ist festzustellen, daß das Tumoreinwachsen von der Fläche her in die innere Lamelle nur ganz gering ausgebildet ist.

Tumor-Gehirn.

a) **An der Stelle, an der beide Gewebe unlösbar verbunden sind:**

Der Tumor ist hier ziemlich faserreich, sodaß die Fasern an Masse den Zellen die Wage halten; nur ganz nahe oder im Gehirn selbst überwiegen die Zellen.

Bei vollkommenem Fehlen der weichen Hirnhäute reicht der Tumor in das Gehirn hinein, indem er sich an die Stelle der Hirnsubstanz setzt. Nur schmälere oder breitere Züge von Hirnsubstanz sind stehen geblieben und werden auf beiden Seiten von den Geschwulstzapfen flankiert **(Abb. 2).** Diese stehengebliebenen Hirnzapfen sind meist so hoch wie die Rinde (in ihrer ganzen Dicke) breit ist. Die Ganglienzellen sind in ihnen wohl erhalten, ihre Kapillaren sind mittelweit bis leicht erweitert und die Glia läßt keine Besonderheiten erkennen. Verdrängungserscheinungen fehlen so gut wie ganz; höchstens kann man manchmal sehen, daß erweiterte, in der Hirnsubstanz liegende Kapillaren sich bogenförmig um einen Tumorzapfen herumlegen. Die in den stehengebliebenen Hirnzapfen liegenden Gefäße, besonders die Venen, sind oft, trotz der Enge des Raumes stark erweitert (Abb. 3). Oefter sieht man in dem sie begleitenden Bindegewebe spärliche Meningeomzellbestandteile. Diese durch Kontinuitätswachstum in die Hirnsubstanz hineingreifenden Zapfen reichen also in der Regel bis an die Rinden-Markgrenze, nur selten machen sie in der Rinde halt und nur an wenigen Stellen reichen sie in das Marklager hinein.

Nur dort, wo sie ein markwärtsgerichtetes Rindenstück freilassen, finden sich in diesem kleinere und größere Anhäufungen von soliden, verkalkten Kugeln. Diese sind stets in der Wand von Kapillaren gelegen, entweder so, daß zwischen den Kalkkügelchen die Endothelkerne der Wand und die Blutkörperchen des Inhalts wohl zu erkennen sind, oder so, daß die Kapillare vollkommen von diesen Kugeln verdeckt wird. Auch in den anschließenden Markteilen finden sich solche Kugeln, aber sehr viel spärlicher und ohne die sichere Beziehung zu den Kapillarwänden. Wie auf den Querschnitten durch stärker erweiterte Kapillaren zweifellos zu erkennen ist, liegen diese Kugeln zum Teil in der Wand, zum Teil auch in einem schmalen Spaltraum um die Wand herum. Tumorzellen sind dabei nirgends festzustellen, wohl aber finden sich viele Oedemlücken, die aber auch sonst im ganzen Schnitt in der Glia anzutreffen sind.

In der Umgebung der kontinuierlich in die Hirnrinde eingewachsenen Zapfen finden sich kleinere Geschwulstzapfen mit meist großem Reichtum an Spindelkernen, aber auch hyalinen Bestandteilen und zum Teil verkalkten Psammomkörnern. Diese Zapfen sind allseitig von Hirngewebe, vorwiegend Rinde, seltener Mark, umschlossen. Manche von ihnen werden von einem zarten Bindegewebssaum eingehüllt. Reste größerer Rindengefäße sind in ihnen manchmal nachzuweisen. Und zwar handelt es sich um Venen, die an der Spitze der kurzen Zapfen, in dem dort vorhandenen schmalen Bindegewebszug liegen. Wie an Stufenschnitten zu erkennen ist, stehen diese scheinbar vom Haupttumor losgelösten Knoten irgendwo einmal durch einen Zapfen mit ihm in Verbindung.

b) **An den Stellen, an denen makroskopisch die Loslösung des Tumors von der Hirnrinde leicht gelingt,** sieht man mikroskopisch Tumorwachstum in die weiche Haut, die dadurch mehr oder weniger weitgehend ersetzt ist.

Wo die weiche Haut in einen Sulcus hineinzieht, reicht auch der Tumor ein Stückchen weit in diesen hinein, die Blutgefäße umscheidend. An der Grenze nach der Hirnrinde zu hört der Tumor an diesen Stellen überall scharf auf. Die molekulare Rindenschicht ist an vielen Stellen etwas verschmälert; die tieferen Schichten der Rinde sind nicht nachweisbar verändert.

c) **Die Wand der nahe am Tumor liegenden zystischen Hohlräume** besteht teils aus einem dünnen Saum zarter Kollagenfasern, teils aus mehr dicken, hyalinen Balken. In diesem Bindegewebe wird öfter Tumor gefunden in Form einer ganz dünnen, aus 3—4 Lagen bestehenden Schicht flacher Meningeomzellen, die der Bindegewebshülle nach innen aufliegt. Manchmal finden sich aber auch etwas dickere Auftreibungen in der Zystenwand, bestehend aus typischem Meningeomgewebe mit Psammomkugeln, die zum Teil verkalkt sind. Es werden solche Hohlräume gefunden, die bis an den Haupttumor heranreichen, während einige andere nun weit davon entfernt liegen. In dem äußeren Teil der Wand von einigen dieser Zysten finden sich einige dünnwandige Venen.

Tumor-Knochen.

An der Stelle, an der der Tumor seine größte Dicke besitzt, ist er zelligfaserig-hyalin, mit sehr zahlreichen hyalinen Schichtungskugeln und sehr vielen erweiterten Kapillaren. Er setzt sich in den Schädelknochen hinein fort, in dem er alle darin vorhandenen Markräume ausfüllt und an der Außenfläche in Verbindung steht mit einer 6 mm breiten, nur aus Tumor ohne Knochen bestehenden Tumorschale, die an ein derbfaseriges, spindelzelliges Bindegewebe mit etwas erweiterten Gefäßen (Kopfschwarte) anstößt. Der Knochen selbst zeigt eine Rarefizierung seiner Bälkchen, eine Trennung in die drei Schichten des Schädeldaches ist nicht mehr durchzuführen, vielmehr sieht man äußerst vielgestaltige, meist mehr lange als dicke Knochenbälkchen, zwischen denen Tumorgewebe vorhanden ist. Im Rande der Bälkchen finden sich zahlreiche größere und kleinere Lakunen, in denen zellreiches Meningeomgewebe liegt, manchmal aber auch nur eine erweiterte Kapillare. Osteoklasten sind ebenso wie Osteoblasten nirgends festzustellen. Die Veränderung kann soweit gehen, — und das ist namentlich an der früheren Tabula interna der Fall —, daß nur ganz kleine zackige Knochensplitterchen in die breite Tumormasse eingebettet sind. Neben dieser Zerstörung des alten Knochens finden sich aber auch Knochenbälkchen, die schon wegen ihrer Lage besonders zu beachten sind. Sie liegen im Menigeomgewebe bis mehrere Millimeter von den alten Tabulae entfernt und zeigen einen zentralen, mit Knochenkörperchen versehenen, parallele Schichtung aufweisenden Knochenkern, um den herum ein mehr oder weniger breiter Streifen homogenen oder parallel geschichteten osteoiden Gewebes vorhanden ist. Osteoblastensäume fehlen meist. In der Regel sieht man nur einige spindelige Kerne, dem Osteoid außen anliegend; nur an wenigen Stellen finden sich Säume mehr rundkerniger Osteoblasten.

Mehr nach der Peripherie zu zeigen sich in den alten Teilen des Schädeldaches auf den wie angenagt aussehenden Knochenbälkchen mit ihren Lamellensystemen und ihren Knochenkörperchen, meist schmale, sich im Eosinpräparat mehr rötlich und nicht wie der alte Knochen bläulich färbende Anlagerungen, die einige Zellen mit länglichen Kernen, aber keinerlei lamelläre Struktur erkennen lassen. Zwischen diesen Auflagerungen und dem die Markräume ausfüllenden Tumor finden sich Säume rundlicher Zellen mit großen meist runden oder länglichen Kernen, die überall dort fehlen, wo auch der rote Saum nicht vorhanden ist. Auch hier in der Peripherie des Knochenknotens ist das Verhältnis zu Periost und Kopfschwarte das gleiche wie für die zentralen Teile beschrieben.

Je weiter man in die Peripherie des Knochentumors kommt, umso mehr verschiebt sich das Verhältnis Knochen zu Tumor zu Gunsten des ersteren. Die rosaroten Säume nehmen jedoch nach der Peripherie nicht zu.

In der weiteren Umgebung, etwa 3 cm vom makroskopisch feststellbaren Tumorrande entfernt, hört der Tumor auf; hier findet man Fettmark oder zelliges Mark in den meist engen Markräumen der Diploe. Zwischen dieser Stelle und dem makroskopisch feststellbaren Tumor sieht man die Markräume ausgefüllt entweder mit charakteristischem Meningeomgewebe, das meist zellreich ist, weite Gefäße und spärliche Psammonkugeln aufweist, oder aber mit Fettmark oder mit zelligem Mark, in das Tumorgewebe verschieden weit eingewachsen ist. Auch hier sieht man in den Eosinschnitten oft einen schmalen, sich rötlich färbenden, strukturlosen osteoiden Saum, markwärts von den alten lamellären Knochenbälkchen ausgebildet. Osteoblastensäume sind nur manchmal feststellbar, vielmehr reicht meist das Tumorgewebe direkt an das osteoide Gewebe heran.

Blutungen im linken Hinterhauptslappen.

In der Rinde und in den angrenzenden Teilen des Markes finden sich zahlreiche Kapillaren und Gefäßchen erweitert und mit Erythrocyten, von denen jeder wohl abgegrenzt ist, angefüllt. An vielen Stellen sieht man Erythrocyten in den leicht erweiterten Virchow-Robin'schen Räumen und im umgebenden Hirngewebe. Nur selten sind diese Blutungen wie bei Kugelblutungen außen ziemlich scharf abgegrenzt. Meistens gehen sie ganz allmählich mit zackiger Kontur in nicht durchblutetes Hirngewebe über. Außerdem finden sich Bezirkchen, in denen die Gliafasern verquollen, das Glianetz nicht mehr sichtbar ist, die Gliazellen eigentümlich aufgehelltes Protoplasma besitzen und Chromatinbröckel und erhaltene Leukocyten im Gewebe locker verteilt sind. Auch in solchen Bezirken zeigen die Kapillaren Hyperämie, ebenso die kleinen Venen und Venulae, mit Erythrocyten im Lumen bei verquollener Wand. Einzelne Erythrocyten liegen auch hier frei im Gewebe. Diese Nekrosebezirkchen sind nur dort festzustellen, wo auch die Blutungen reichlich entwickelt sind. Auch im Bereich der Blutungsbezirkchen ist das Glianetz, wo erstere nur etwas größer sind, nicht mehr

erkennbar, doch sind die Gliazellen hier noch deutlich erhalten. Die weichen Hirnhäute zeigen in diesem Bereich Hyperämie, Blutungen und Fettkörnchenzellen.

Auch in der Hirnsubstanz im Bereich der Blutungsbezirkchen finden sich in ihrem protoplasmatischen Teil vergrößerte Gliazellen mit reichlich Fettkörnchen im Protoplasma. Ganz vereinzelt sind solche Zellen auch in den perivasculären Lymphspalten mit verfetteten Leukocyten anzutreffen. Größere Ansammlungen fehlen. Die äußerste Rindenschicht zeigt stellenweise kleine Defekte, an deren Stellen Erythrocyten liegen.

4. Zusammenfassung der Befunde.

Das bei seinem Tode 64 Jahre alte Frl. S., in dessen Familie Zuckerkrankheit festgestellt wurde, erkrankte 1930 ebenfalls an Diabetes mellitus. Sie kam deswegen in die Medizinische Klinik von Prof. Volhard, wo ein leichter bis mittelschwerer Diabetes festgestellt wurde, welcher der Behandlung gut zugängig war. Außerdem diagnostizierte man einen Tumor im Schädel.

Wie aus der Anamnese hervorgeht, hatte die Patientin schon 1914 unter epileptischen Anfällen zu leiden, die jedoch bis 1930 nicht mehr in Erscheinung traten. In diesem Jahre traten die Anfälle von neuem auf, jedoch, zum Unterschied zu den früheren, mit Bewußtlosigkeit einhergehend. Solange sich die Patientin wegen ihres Diabetes in der Klinik befand, wurden die Anfälle nicht wahrgenommen. Im März 1931 wurde sie nach gelungener Heilung ihres Diabetes aus der Klinik entlassen. Zur Klärung der epileptischen Anfälle hatte man jedoch nicht versäumt, den Schädel röntgenologisch zu untersuchen. Die Aufnahme ergab dabei in der linken Schädelhälfte in Höhe des Scheitelbeines einen etwa hühnereigroßen Prozeß, den man für einen vom Schädelknochen oder Gehirn ausgehenden Tumor ansprach. Zur genaueren Lokalisation und Diagnose dieses Befundes beabsichtigte man Kontrollaufnahmen des Schädels herzustellen. Dies war jedoch nicht möglich, da sich die Patientin trotz Aufforderung dafür nicht zur Verfügung stellte.

Im Dezember 1934 wurde sie wieder in die Klinik eingeliefert, da die Anfälle von neuem und in rascherer Aufeinanderfolge aufgetreten waren. Sie befand sich in einem recht schlechten Allgemeinzustand. Es bestand eine Hemiparese der rechten Körperhälfte, sowie eine motorische und sensorische Aphasie. Die jetzt vorgenommene Röntgenaufnahme zeigte gegenüber der Aufnahme von 1931 insofern eine Veränderung, als der Hirndruck, wie aus der Atrophie des Dorsum sellae zu ersehen, wesentlich zugenommen hatte. Der Destruktionsprozeß im Schädeldach war jedoch gleich groß geblieben; hier war jetzt eine wallnußgroße, derbe Vorwölbung der Haut festzustellen, Röntgendiagnose lautete auf Meningeom in der linken Schädelhälfte, zu dessen operativer Entfernung die Angehörigen der Patientin die Einwilligung verweigerten. Exitus am 27 1. 1935.

Die anschließend vorgenommene Sektion bestätigt die Diagnose eines Meningeoms, das starke Verdrängungserscheinungen am Gehirn gemacht, die Dura durchbrochen und den Knochen arrodiert hatte.

Der Knochen ist im Bereiche des linken Stirn- und Scheitelbeines vom Tumor vollständig zerstört. Letzterer zeigt sich an der Außenfläche des Schädelknochens, zwischen diesem und der Kopfschwarte in Form eines Knotens von fester Konsistenz. In seinem mittleren Teil ist er mit der Kopfhaut innig verwachsen. Die Innenseite des Schädelknochens ist in noch größerem Umfange vom Tumor eingenommen. Die Dura weist hier ein Loch im Bereiche des Tumors auf, der im linken Stirnlappen in einer Grube im Gehirn eingebettet liegt. Gleichwie der ossäre Anteil des Tumors mit der Kopfschwarte fest verwachsen ist, so gelingt es auch hier im Zentrum des kraniellen Anteils nicht, ihn vom Gehirn loszulösen, ohne daß Teile von Hirngewebe an seinem Rande haften bleiben. Außer weitgehenden Verdrängungsveränderungen im Gehirn finden sich in dessen grauer und weißer Substanz einige Millimeter vom Tumor entfernt kleine Zysten. Die hinteren Abschnitte der linken Hirnhälfte lassen in und unter der Rinde eine rote Erweichung erkennen, die sich auf Schnittflächen als rote Fleckchen, zwischen der Hirnsubstanz eingelagert, zeigt.

Histologisch besteht der Tumor in seinen zentralen Teilen vorwiegend aus Fibrillen, die derart dicht zusammengeschmolzen sind, daß im Präparat der Eindruck dicker hyaliner Balken entsteht, die nur spärliche Kerne enthalten. Daneben findet man Schnitte durch geschichtete Scheiben, die oft Kalkeinlagerungen zeigen und sich wie Kalkkugeln ausnehmen. Andererseits finden sich aber auch lamellös aufgebaute Scheiben, in deren Zentrum manchmal eine Kapillare festzustellen ist. Je mehr man sich der Peripherie des Tumors nähert, um so zellreicher wird er und zeigt zahlreiche Einlagerungen stark erweiterter Kapillaren.

An der Stelle, an der der Tumor in der Dura liegt, sieht man zellreiche Tumorzüge in die Dura eindringen, wie aber auch andererseits Duragewebe der inneren Lamelle in der Tumormasse festzustellen ist.

Der Tumor ragt zapfenförmig in das Gehirn, meist bis zur Rinden-Markgrenze. An Stelle der früheren Hirnsubstanz befinden sich breite Tumorzüge, die von schmalen Streifen erhaltenen Hirngewebes unterbrochen werden. Markwärts von diesen Tumorzapfen, jedoch noch in der Rinde liegend, lassen sich in der Wand von erweiterten Kapillaren Kalkkugeln feststellen. An den Stellen, an denen die weiche Hirnhaut noch erhalten ist, sieht man in dieselbe Tumorgewebe eindringen. Desgleichen befindet sich Tumorgewebe in der Wand der oben beschriebenen zystischen Hohlräume.

Der vom Tumor befallene Schädelknochen zeigt in seinem zentralen Anteil Zerstörung seiner Bälkchen, sowie gänzlichen Verlust des Knochenmarks, das durch Tumorgewebe ersetzt ist, daneben aber auch Neubildung eines osteoiden Gewebssaumes.

C. Auswertung unserer Ergebnisse.

Aus vorliegendem Bericht ergibt sich, daß die bei ihrem Tode 64 Jahre alte Patientin an zwei Krankheiten litt: an Diabetes mellitus und an einem Hirnhauttumor. Der Diabetes wurde in der Klinik erfolgreich behandelt; er ist für unsere Fragestellung nur ein untergeordneter Befund, so daß wir ihn bei der Erörterung des Falles im folgenden nicht mehr heranziehen wollen.

Der Hauptbefund war der Hirnhauttumor, welcher in den anliegenden Schädelknochen und in das Gehirn eingewachsen war. Histologisch setzt er sich zusammen aus einem fibrillären Gewebe mit Spindelkernen, unterbrochen von Psammomkugeln, welche Kalkeinlagerungen zeigten. Wenn wir die Typentrennung von Bailey und Bucy zu Grunde legen, so ist der Tumor histologisch einzugliedern teils in Gruppe 4: Tumoren von psammomatösem Typ, teils in Gruppe 6: Tumoren von fibroblastischem Typ, wobei zu bemerken ist, daß es zu Kalkablagerungen in die hyalinen Kugeln gekommen ist. Anzeichen, daß es sich um ein Sarkom handeln könne, waren in den Schnitten nirgends festzustellen. Der Tumor ist anzusprechen als ein Meningeom, das in der Dura seinen Ausgangspunkt hatte, bewiesen durch die Tatsache, daß er anstelle der Dura saß. Nach Cushing ist unser Fall anzusehen als ein umschriebenes knotenförmiges Meningeom der Konvexität. Wie aus der Literatur bekannt ist, haben diese Tumoren eine gewisse Neigung, in die umgebenden Gewebe, mit Ausnahme des Gehirns einzudringen. So sehen auch wir in unserem Fall Einwachsen des Tumors in den anliegenden Schädelknochen, darüber hinaus auch bis zur Kopfschwarte, mit der er in seinem zentralen Teil unlöslich verbunden ist.

Wie wir in der Einleitung ausführlich dargelegt haben, sind die Folgen für den Schädelknochen verschieden: Neben Knochenzerstörung mit vollkommener Auflösung des Schädeldaches an der betreffenden Stelle (Andrews, Davis-Vorris), teilen andere Autoren (Chushing, Phemister u. a.) Knochenverdickung über Tumoren mit. Und auch diesen Knochenverdickungen können wieder verschiedene Veränderungen zu Grunde liegen, teils Verdichtung durch neugebildetes Knochengewebe, was aber selten zu sein scheint, teils Ausweitung der tumorerfüllten Markräume mit Rarefizierung des Knochens. Unser Fall nimmt eine Mittelstellung ein, insofern als wir in den mittleren Tumorabschnitten erweiterte, von Tumor ausgefüllte Markräume vorfanden, mit zum großen Teil verschmälerten Knochenbälkchen, an denen wir sogar Resorptionslakunen feststellen konnten. Anhaltspunkte für die Tätigkeit von Osteoklasten waren nicht erkennbar, vielmehr kommen für den Abbau in unserem Falle die gleichen Bedingungen in Frage, wie wir sie in osteoklastischen Carcinomen, aber auch durch unspezifisches und spezifisches Granulationsgewebe hervorgerufen kennen. Außerdem fanden wir aber auch Zeichen von Knochenneubildung, in Gestalt von osteoiden Säumen um alte Knochenbälkchen herum, sowie auch ab und zu Osteoblastensäume. Diese Knochenneubildungs-Veränderungen,

die vorwiegend auf die peripheren Tumorteile beschränkt waren, traten jedoch gegen die Schwunderscheinungen zurück. In unserem Falle ist also die Auftreibung des Knochens ganz vorwiegend bewirkt durch die Ausweitung der Markräume durch den eingewachsenen Tumor, wobei das Markgewebe durch Tumorgewebe vollkommen ersetzt worden ist und der Knochen in verschieden starkem Grade einen Abbau erfahren hat. Die Knochenbälkchen mit oder ohne osteoide Säume, die wir etwas entfernt vom alten Knochen im Tumor finden konnten, sind mit großer Wahrscheinlichkeit nicht durchaus neugebildet worden, sondern sind durch das Markwachstum des Tumors aus dem alten Verband losgelöste, in den Tumor hineingeschobene Bälkchen. Daß es sich auch in ihrem verkalkten zentralen Teil um neugebildete Knochenbälkchen handeln sollte, ist wegen der Gleichheit der lamellären Struktur dieser Stückchen mit den sicher alten Bälkchen der Diploe, wie schon erwähnt, unwahrscheinlich.

Wir können also nach Analysierung unseres Falles keine neuen Gesichtspunkte bringen zur Entscheidung der Streitfrage, ob die Knochenbälkchen von dem Meningeomgewebe oder vom Knochenmark neugebildet werden. In unserem Falle überwiegt weitaus die Zerstörung und was an neugebildetem Knochen (vorwiegend in Gestalt osteoiden Gewebes) vorhanden ist, ist auf die Tätigkeit von Osteoblasten zurückzuführen, die wir wiederholt nachweisen konnten. Die Ableitung der Osteoblasten vom alten Knochenmark und nicht vom Tumorgewebe ist naheliegend.

Das Tumorwachstum in der Dura und in den weichen Hirnhäuten bietet keine Besonderheiten, die hier einer eingehenden Besprechung bedürfen. Wohl aber verdient das Einwachsen des Meningeoms in das Gehirngewebe besondere Beachtung.

Wir haben in der Einleitung festgestellt, daß das Hirngewebe häufig durch ein Meningeom verdrängt, selten aber durch einen einwachsenden Tumor zerstört wird. In unserem Falle ist dies aber geschehen. Wie wir in den mikroskopischen Schnitten feststellen konnten, ist das Geschwulstgewebe von den Häuten her längs der die Hirnrinde durchziehenden Venen bis in die Rinde, stellenweise auch bis in das Mark hineingewachsen. Die weiche Hirnhaut in diesem Bereich ist dann vollkommen durch Tumor ersetzt. Tumorgewebe außerhalb der Gefäßumgebung im Gehirn wurde nicht gefunden. Es liegt also kein infiltrierendes Wachstum in Bezug auf das Hirngewebe, sondern ein verdrängendes vor. Es muß auffallen und verdient daher hier einen kurzen Hinweis, daß das zuletzt geschilderte Ereignis nur selten zur Beobachtung kommt. Wenn man sieht, wie relativ oft der Tumor längs der Knochengefäße in den Knochen einwächst und wie absolut selten das gleiche im Gehirn eintritt, so fehlt dafür jegliches Verständnis. Man sollte meinen, daß das Tumorgewebe sich nach den Stellen geringeren Widerstandes (d. i. das Gehirn) leichter und häufiger ausbreitet, als nach den Stellen größeren Widerstandes (d. i. der Knochen). Vielleicht hängt diese Eigentümlichkeit der Dura-Meningeome zusammen mit dem Befallensein der

weichen Hirnhäute: Sind diese erst befallen und ist das perivenöse Gewebe vom Tumor ergriffen, so könnte man sich vorstellen, daß dann ein Einwachsen in das Gehirn leicht möglich ist. Wir haben im Schrifttum keinerlei Hinweise in angegebener Hinsicht finden können, so daß wir über das Hypothetische unserer geäußerten Ansicht nicht hinauskommen. Keinesfalls ist der Befund damit zu erklären, daß es sich in unserem Falle um ein sarkomatös entartetes Meningeom handelt. Wie der Vergleich mit anderen Meningeomen ohne weiteres ergibt, sind die histologischen Kriterien für maligne Umwandlung, nämlich Vermehrung der Zahl und Größe der Kerne, nicht ausgebildet. Weiter spricht gegen Sarkom der klinische Verlauf. Wenn wir in Deutung der klinischen Angaben annehmen, daß der Tumor zur Zeit des Auftretens der ersten epileptischen Anfälle während der Kriegszeit bereits bestanden hat, so ist er etwa 20 Jahre alt. Die Annahme, daß die epileptischen Anfälle, die während des Krieges, sowie 1930 und 1931 beobachtet wurden, Tumorfolge sind, ist sehr wahrscheinlich, da eine andere Veranlassung für das Auftreten der Epilepsie bei der zu dieser Zeit 40 Jahre alten Frau nicht anzunehmen ist. Die Geschwulst hat also ein außerordentlich langsames Wachstum gezeigt, wie es für Meningeome häufig, für Sarkome dagegen selten ist. Das langsame Wachstum und die lange Dauer der intrakraniellen Geschwulstentwicklung wird auch dokumentiert durch den starken Grad der Knochenveränderungen an der Hirnbasis, die als Folge des langdauernd erhöhten intrakraniellen Drucks aufzufassen sind: nämlich die herienartige Ausstülpung in der linken hinteren Schädelgrube, die tief eingeschnittenen Sulci für die Meningealgefäße und die Atrophie der Sella turcica. Endlich ist auch noch anzuführen, daß diskontinuierliche Metastasen nicht bestanden haben. Aus allen diesen Gründen glauben wir uns berechtigt, die sarkomatöse Natur des Tumors abzulehnen.

Wir haben in unserem Falle drei Arten von Umwandlung des Tumorgewebes gefunden: Einmal die Hyalinisierung der Faserbündel mit Kernschwund, weiter die Verkalkung mancher der psammomatösen Schichtungskugeln und endlich die Bildung von Verflüssigungshöhlen. Während die beiden ersten Veränderungen häufiger in Meningeomen zur Beobachtung kommen, gehören die Höhlenbildungen zu seltenen Vorkommnissen. Wir haben eingangs erwähnt, daß Olivecrona solche Befunde in einigen seiner Fälle beobachtet hat. Im vorliegenden Fall ist die Genese der Zystenbildung klar aus den Befunden abzuleiten: In der Wand der Zysten finden sich, meist in nur sehr schmalen Säumen ausgebildet, Geschwulstbestandteile. Es handelt sich also, wie bei der Verkalkung auch hier um regressive Veränderungen.

Dagegen sind die kleinen Kalkkugeln, die wir in der Wand und in der allernächsten Umgebung von Kapillaren in der Rinde und im Mark feststellen konnten, keine Veränderungen, die für Meningeome eigentümlich sind, denn erstens lagen sie im intakten Hirngewebe und zweitens sind sie auch bei den verschiedensten anderen Anlässen anzutreffen.

Zur Erklärung der roten Erweichungen im linken Scheitel- und Hinterhauptslappen können wir nichts Stichhaltiges anführen. Von einem Trauma ist nichts bekannt, die Hirnhautarterien sind zart und frei von sklerotischen Veränderungen. Man könnte daran denken, daß es vielleicht der stark erhöhte Hirndruck ist, für den wir viele anatomische Zeichen mitgeteilt haben, der die örtliche Kreislaufstörung, die zu Erweichung geführt hat, veranlaßt haben könnte. Doch hat diese Annahme wenig Wahrscheinlichkeit für sich, da sie nicht erklären kann, warum gerade an dieser Stelle und nicht an einer anderen die Störungen aufgetreten sind.

Zusammenfassung.

In der Leiche einer 60 Jahre alten Frau wird ein Duratumor festgestellt, der nach der einen Seite durch den Knochen bis in die Kopfschwarte, nach der anderen Seite bis in die Hirnrinde und nur an vereinzelten Stellen bis ins Mark eingewachsen ist. Nach Mitteilung des klinischen Verlaufes wird der pathologisch-anatomische makroskopische und mikroskopische Befund aufgezeichnet und festgestellt, daß es sich um ein typisches psammöses Meningeom handelt, an dem eine maligne Umwandlung in histologischem Sinne nicht nachzuweisen ist. Es wird weiter auf das trotzdem vorhandene Einwachsen des Tumors in die benachbarten Organe eingegangen und wegen der großen Seltenheit des kontinuierlichen Fortschreitens der Geschwulst in das Gehirn hinein diesem Befund die besondere Aufmerksamkeit gewidmet. Es wird ausdrücklich betont, daß dieses Wachstum kein destruierendes, sondern in Bezug auf das Gehirn ein verdrängendes Wachstum in den Gefäßscheiden ist, das den Schwund des Hirnparenchyms zur Folge hat. Im Prinzip sind die gleichen Vorgänge auch im Schädelknochen feststellbar, während die Knochenneubildung nur in beschränktem Maße nachzuweisen ist. Auf Rückbildungsvorgänge im Geschwulstgewebe wird hingewiesen.

Literatur-Angaben.

1. **Alpers-Harrow:** Arch. of Neurol. 28, 1932.
2. **Andrews:** zit. nach **Phemister.**
2. **Barling-Leith:** Lancet 2, 282.
4. **Bailey-Bucy:** Amer. J. of Cancer 15, 1931.
5. **Bernstein:** Virchow Archiv 290, 1933.
6. **Brissaud-Lereboullet:** zit. nach **Alpers- Horrow.**
7. **Cushing:** Arch. of Neurol. 8, 1922.
8. **Davis-Vorris:** Arch. of Surg. 25, 1932.
9. **Eisberg-Schwartz:** Arch. of Neurol. 11, 1924.
10. **Fischer-Wasels:** Virchow Archiv 176, 1904.
11. **Fischer-Wasels:** Der Endotheliombegriff. Handbuch der norm. und path. Physiologie 14,2. 1927.
12. **Kolodny:** Surg. etc. 48, 1929.
13. **Mallory:** J. med. Research 41, 1920.
14. **Oberling:** zit. nach **Taylor.**
15. **Olivecrona:** Die parasagittalen Meningeome, Leipzig 1934.
16. **Penfield:** Surg. etc. 36, 1923.
17. **Phemister:** Arch. of Surg. 6, 1923.
18. **Purves-Stewart:** zit. nach **Taylor.**
19. **Schmidt:** Arch. path. Anatomie 170, 1902.
20. **Spiller:** zit. nach **Alpers-Harrow.**
21. **Spiller:** zit. nach **Olivecrona.**
22. **Taylor:** Brit. J. Surg. 16, 1928.
23. **Towne:** zit. nach **Taylor.**
24. **v. Wagenen:** Arch. of Surg. 18, 1929.
25. **Wienbeck:** Arch. klin. Chir. 174, 1933.

Beschreibung der Abbildungen.

Abb. 1.

Das Meningeom auf Frontalschnitt, in das Gehirn eingewachsen. Man beachte die Verdrängungserscheinungen, besonders am Balken und am Septum pellucidum.

Abb. 2.

In das Gehirn eingewachsenes Meningeomgewebe längs der Venen der weichen Haut.

Abb. 3.

Ein perivenöser Meningeomzapfen im Gehirn bei starker Vergrößerung.

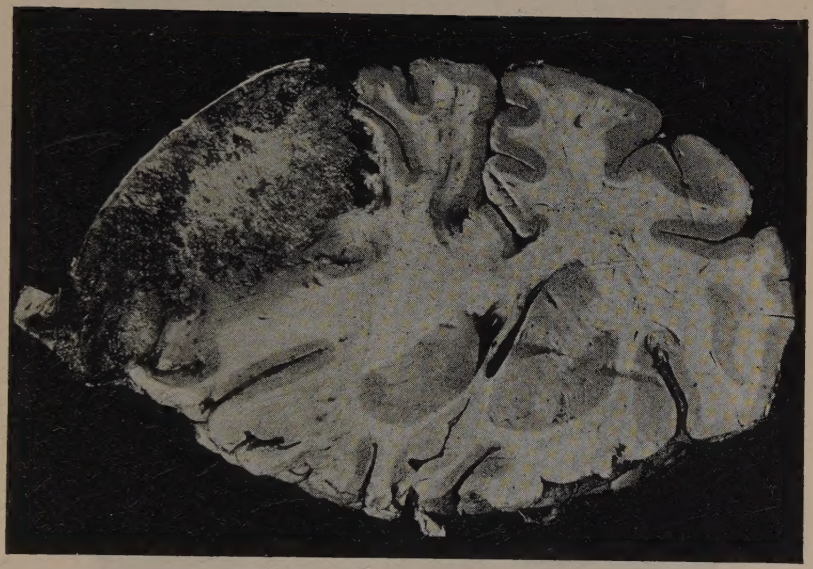

Abb. 1.

Abb. 2.

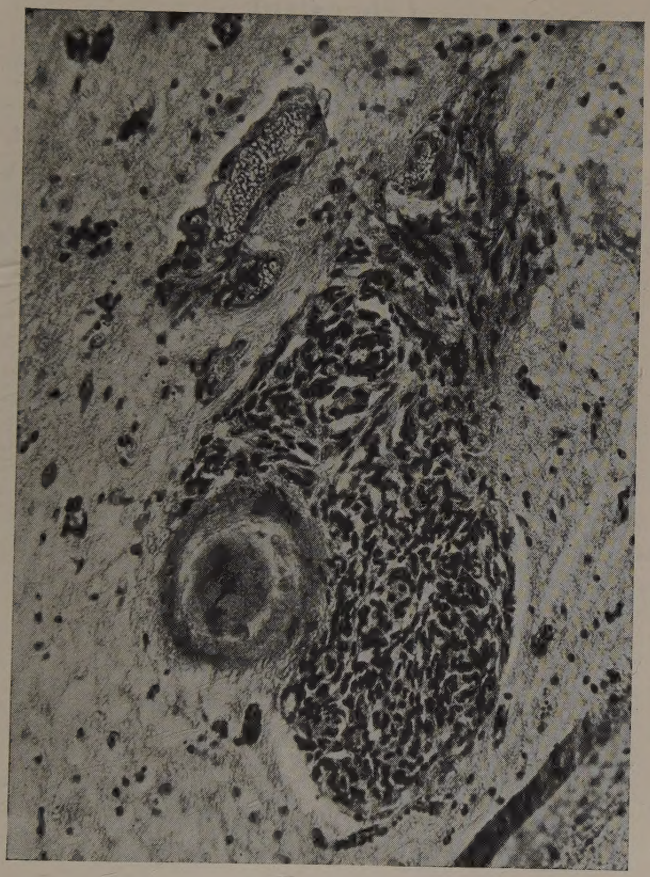

Abb. 3.

Lebenslauf.

Ich, Willy Schick, bin als Sohn des Dentisten Adam Schick und seiner Ehefrau Katharina am 21. März 1908 in Kelkheim im Taunus geboren. Von 1917 bis 1928 besuchte ich die Oberrealschule in Frankfurt a. M.-Höchst, um mich nach abgelegtem Abiturientenexamen dem Studium der Zahnheilkunde an der Universität Frankfurt a. M. zu widmen. Im Februar 1933 legte ich das zahnärztliche Staatsexamen ab und bin seit dieser Zeit als Assistent praktisch tätig.

Zum Schlusse sei mir gestattet, Herrn Dozenten Dr. H. Kalbfleisch, Prosektor am Senckenbergischen Pathologischen Institut für die Ueberlassung des Themas und für die Unterstützung bei Anfertigung der Arbeit meinen herzlichsten Dank auszusprechen.